

Katzen können verschiedene Erkrankungen im Maul aufweisen. Je nachdem, welche Region und welches Gewebe betroffen ist, kann es verschiedene Symptome auslösen und auch die Behandlungen sind unterschiedlich. Wir wollen euch nur einige uns bekannte Erkrankungen kurz vorstellen, was keinesfalls den Besuch beim Tierarzt ersetzen soll und kann. Jedoch kann es immer äußerst hilfreich sein, sich auch schon im Vorfeld einer Adoption mit verschiedenen Erkrankungen zu befassen, um diese auch erkennen zu können. Da Katzen leider Profis im Verstecken von Schmerzen sind, müssen wir als Halter ganz besonders aufmerksam sein.

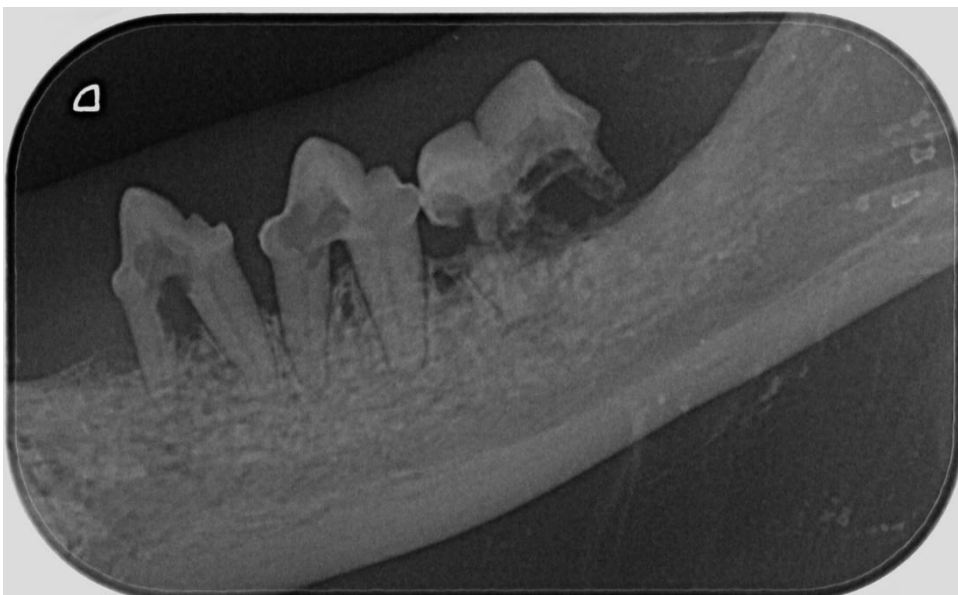
## Gingivitis / Stomatitis

Bei einer Gingivitis/Stomatitis handelt es sich um eine schmerzhafte Entzündung der Maulschleimhaut und des Zahnfleisches. Auch Zunge, Gaumen und Kieferwinkel können betroffen sein. Es kommt schneller zu Blutungen in diesem Bereich und auch Schwellungen treten auf.

Zu den Symptomen zählen vermehrter Speichelfluss, Fauchen, ausgeprägte Zungenbewegungen bis hin zur völligen Futterverweigerung. Dies kommt allerdings oft erst vor, wenn die Erkrankung lange nicht erkannt wurde.

Um diese Entzündungen gut zu behandeln, werden die Zähne gründlich gereinigt. In diesem Zuge kann eine weitere Diagnostik erfolgen, da es auch eine Begleiterscheinung zu anderen Erkrankungen sein kann. Neben Parodontitis, FORL bzw. RL (Resorptive Läsionen) oder sogar einer Tumorerkrankung können auch virale oder bakterielle Infektionen Auslöser dieser Erkrankung sein.

Um die richtige Medikamententherapie auszuwählen, sollte ein Abstrich genommen werden. Um RL auszuschließen oder zu diagnostizieren, ist zwingend ein Dentalröntgen erforderlich. In manchen Fällen kann auch eine Interferontherapie sinnvoll sein. Interferon beeinflusst das Immunsystem, kann also begleitend helfen, aber nicht als einzige Behandlung, sondern nur in Kombination hilfreich sein. Katzen, die FIV oder FeLV positiv sind, haben öfter mit Gingivitis/Stomatitis zu kämpfen.



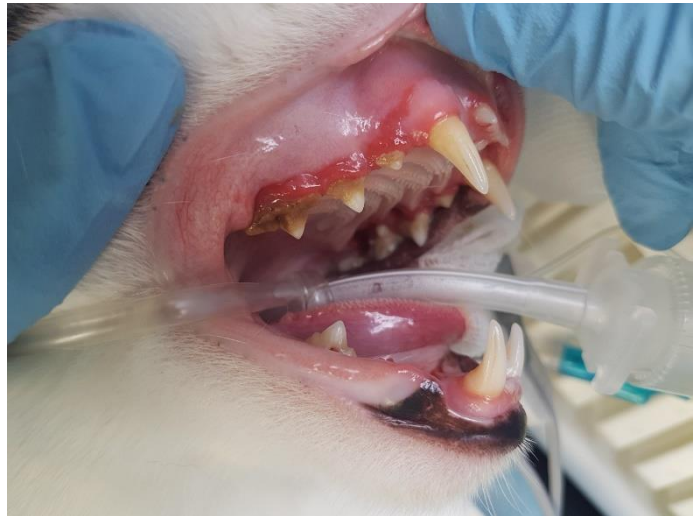## Resorptive Läsionen (RL)

Resorptive Läsionen (RL) sind außerordentlich schmerzhaft und bewirken eine lakunenartige Zerstörung der Zahnhartsubstanz durch körpereigene Abbauzellen (sog. Odontoklasten). Oft geht eine Parodontitis (Knochenabbau) damit einher.

Man spricht von einer Häufigkeit von 50% bei Katzen über fünf Jahren, aber auch schon jüngere Katzen können betroffen sein. Eine gründliche Untersuchung der Zähne und des Zahnhalteapparates bei jedem Tierarztbesuch ist darum unabdingbar.

Sofern die Katze es im wachen Zustand zulässt, kann neben der optischen Kontrolle auch ein Instrument zur Untersuchung auf Parodontitis (Knochenabbau) sowie Schäden an der Zahnhartsubstanz erfolgen. Meist ist dies aber erst unter Narkose ausreichend durchführbar.

Nach der ersten optischen Einschätzung wird ein OP-Termin geplant, in welchem die Zähne geröntgt werden. Dies ist zur Diagnostik der RL sehr wichtig, da sie sonst nicht erkennbar ist. Es muss zwingend ein Dentalröntgengerät verwendet werden, da auf konventionellen Röntgengeräten die Zähne nicht einzeln dargestellt werden können. Wir haben euch ein Beispielfoto und Röntgenbild beigefügt.



Während der OP werden außerdem die Zähne von Zahnstein befreit und poliert.

Nach der Röntgendiagnostik wird entschieden, welche Zähne entfernt werden müssen. In der Regel müssen bei einer RL alle Backenzähne entfernt werden und diese auch vollständig, da ein verbleibender Wurzelrest die Entzündungen weiterhin aufrecht erhalten kann. In manchen Fällen können kleine Frontzähne erhalten bleiben, welche die Katzen dann noch für die Fellpflege nutzen können. Aber auch komplett zahnlose Kiefer sind für die Katze nicht sonderlich problematisch. Sie können weiterhin Nassfutter fressen und auch Leckerlies zu sich nehmen.

Sehr wichtig für den Halter ist zu wissen, dass sich bei weitem nicht jeder Tierarzt ausreichend mit der Behandlung dieser Erkrankungen auskennt. Wenn durch Unwissenheit zum Beispiel Kortison als Medikament zur Behandlung verwendet wird, kann dies zu einer starken Beeinträchtigung der Heilung führen. In Fällen von RL sollte Kortison auf keinen Fall verwendet werden. Es lindert zwar zunächst die Symptome, macht es in manchen Fällen aber unmöglich, die Erkrankung vollständig zu bekämpfen. Das Ergebnis ist in solchen Fällen großes Leid für die Katze. Wenn ihr als Adoptanten den Verdacht habt, dass eure Katze ein Problem mit den Zähnen hat, dann sucht bestenfalls einen Tierarzt mit Spezialisierung auf Zahnmedizin auf. Wir können euch gern Tipps geben. Erste Anzeichen für diese Erkrankungen kann auch übler Geruch aus der Maulhöhle sein, denn entgegen der verbreiteten Meinung ist dies nicht normal. Außerdem könnte beim Fressen Futter aus dem Maul fallen oder das Verhalten der Katze könnte sich anders äußern als es gewohnt ist. Manchmal sind Katzen nach erfolgreicher Therapie solcher Erkrankungen auf einmal viel entspannter oder auch zutraulicher. Kein Wunder, wenn man doch vorher unter Schmerzen litt.